



PRİMERİ BİLİNMEYEN JİNEKOLOJİK TÜMÖRLERE YAKLAŞIM

DR. ALP USUBÜTÜN

HACETTEPE ÜNİVERSİTESİ
TIP FAKÜLTESİ PATOLOJİ AD.

METASTATİK???

PRİMER???



Evli kadınlar için
METRES
TEHLİKESİ
nedir?



İNSAN HAYATI
SERİSİ

9

PRİMER / METASTATİK AYRIMI

- Metastatik tümör olasılığını göz önüne al
- Ne zaman metastatik tümör düşünmeli
- Nasıl ekarte etmeli / ipuçları
- Servikal kanserler / HPV
- Jinekolojik sistemde lezyon içermeyen / Seröz papiller karsinomlar



VULVANIN METASTATİK TÜMÖRLERİ

- %8'i metastatik
- %50'si genital bölgeden
 - Serviks (SCC) ve over
- Genital sistem dışı
 - Kolorektal, meme ve malign melanom



MEME METASTAZI / VULVANIN MEME BENZERİ BEZLERİNDEN KÖKEN ALAN PRİMER TÜMÖRÜ.

Gynecologic and
Obstetric Investigation

Case Report

Gynecol Obstet Invest 2004;58:151-154
DOI: [10.1159/000079540](https://doi.org/10.1159/000079540)

Arch Gynecol Obstet (2000) 263:191-192

CASE REPORT

Fibrocystic Disease of Vulvar Ectopic Breast Tissue

Case Report and Review of the Literature

C. Baykal^a G. Tulunay^a A. Usubütün^c T. Küçükali^c S. Ozer^a O.F. Demir^b

G. Güler · A. Usubütün · T. Küçükali

Fibroadenoma of the vulva

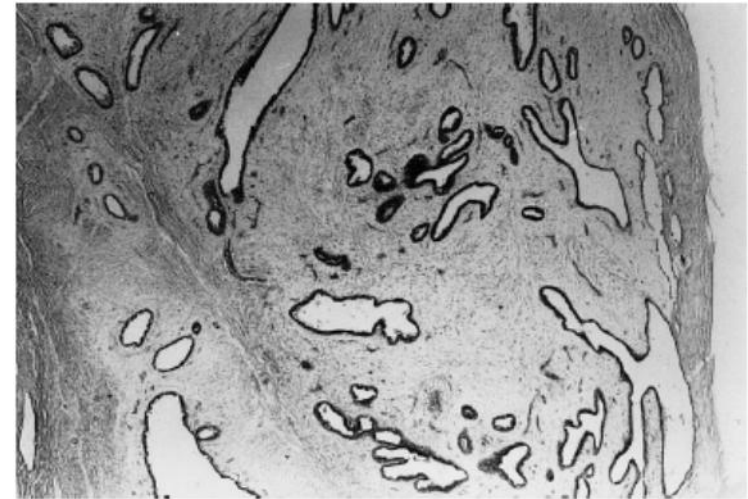
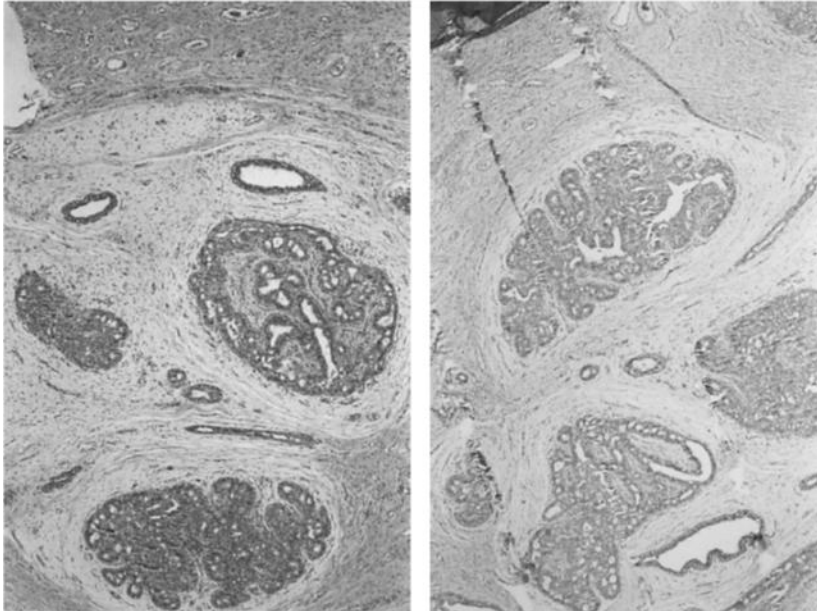
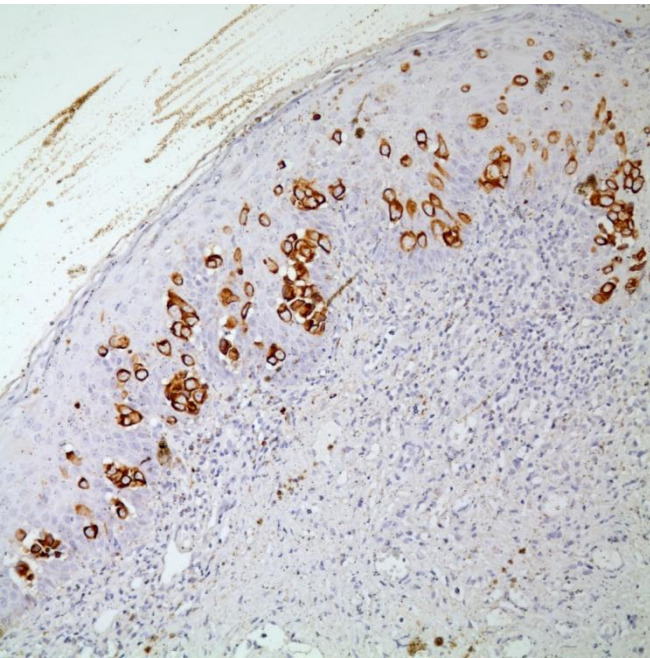


Fig. 1 Fibroadenoma of the vulva. Well-circumscribed neoplastic tissue that is composed of 2 layered ducts and loose connective tissue (H+E), ×40

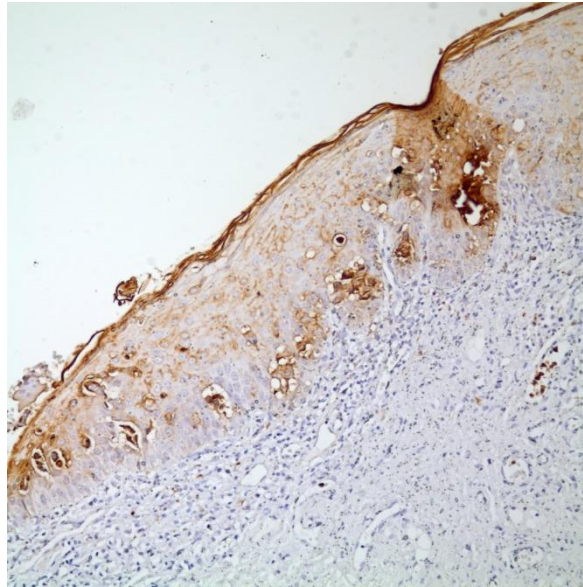
VULVANIN METASTATİK TÜMÖRLERİ

- Meme benzeri bezleri kökenli Ca
- Metastatik meme Ca
 - Memede lezyon
 - Vulvada meme benzeri bezler
- Metastaz, Paget benzeri görünüm
- **Paget hastalığı**
 - CK7, CEA, CAM5.2, GCFDP ve androjen reseptörü pozitif (ER,PR negatif)
- **Metastatik tümör**
 - CK20 (+) GCFDP (-)
 - Üretelyal tümörler uroplakin3 (+)

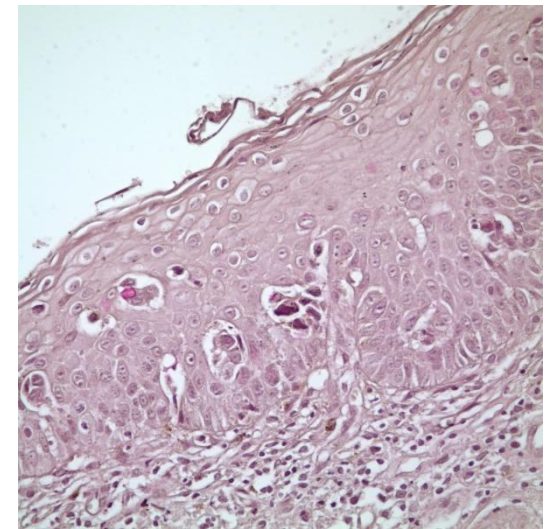
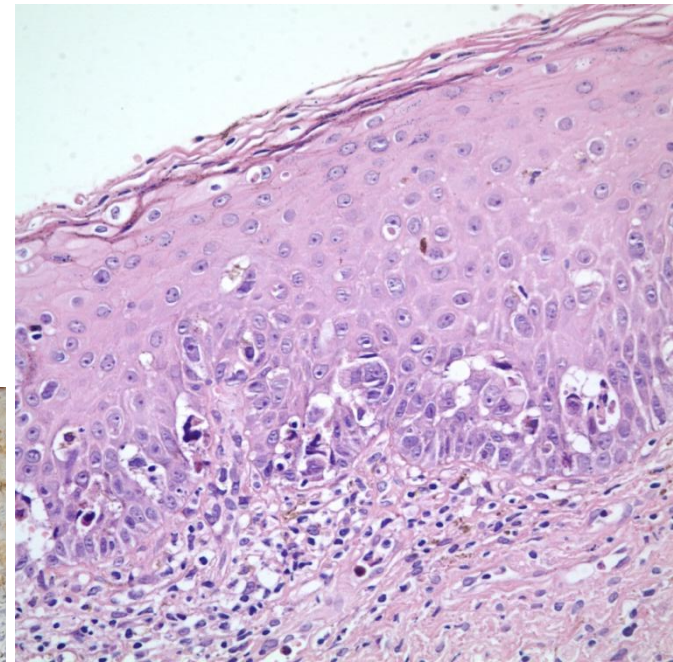
PAGET HASTALIĞI



CK7



CEA



MUSİN

VAJENİN METASTATİK TÜMÖRLERİ



- Vajen tümörleri %85 METASTAZ
 - En sık serviks ve endometrium
 - Kolo-rektal, over ve üriner sistem

KURAL ÖNCELİKLE METASTAZ DÜŞÜN

- Endometriozis primer tümörü düşündürür
- Metastatik renal hücreli karsinom / primer şeffaf hücreli karsinomlar
 - IHK
 - Vajinal adenozis / endometriozis
 - Tubulokistik pattern ve hobnail hücreler primer düşün



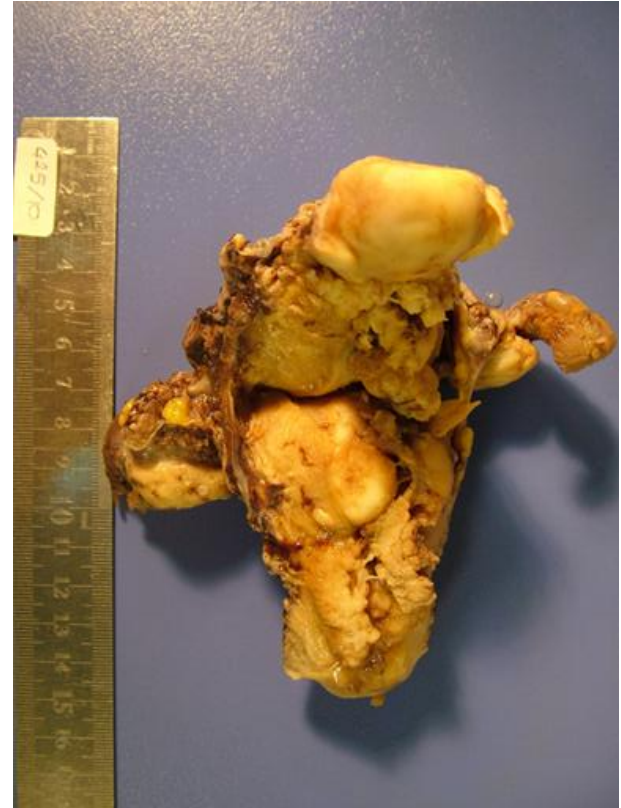VAJEN PRİMER SCC

- Tümör vajene lokalize olmalı
- *Serviks ve vulvada tümör olmamalı*
- 5 yıl içerisinde serviks SCC tedavisi görmemeli (rekkürrens)

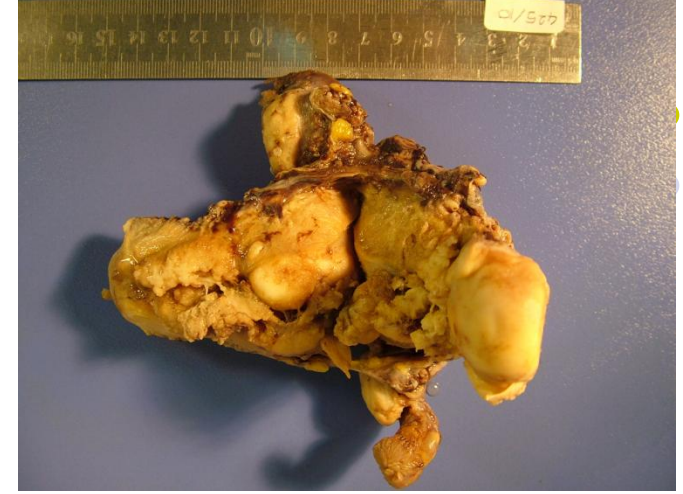SERVİKSİN METASTATİK TÜMÖRLERİ

- En sık endometrium, rektum ve mesane
- Uzak organlardan metastaz eder
- EN SIK KARŞILAŞILAN SORUN
 - Endometrium adeno CA ayrımı

- Endometrium adeno CA ayrımı



PRIMER SERVİKS X ENDOMETRİUM

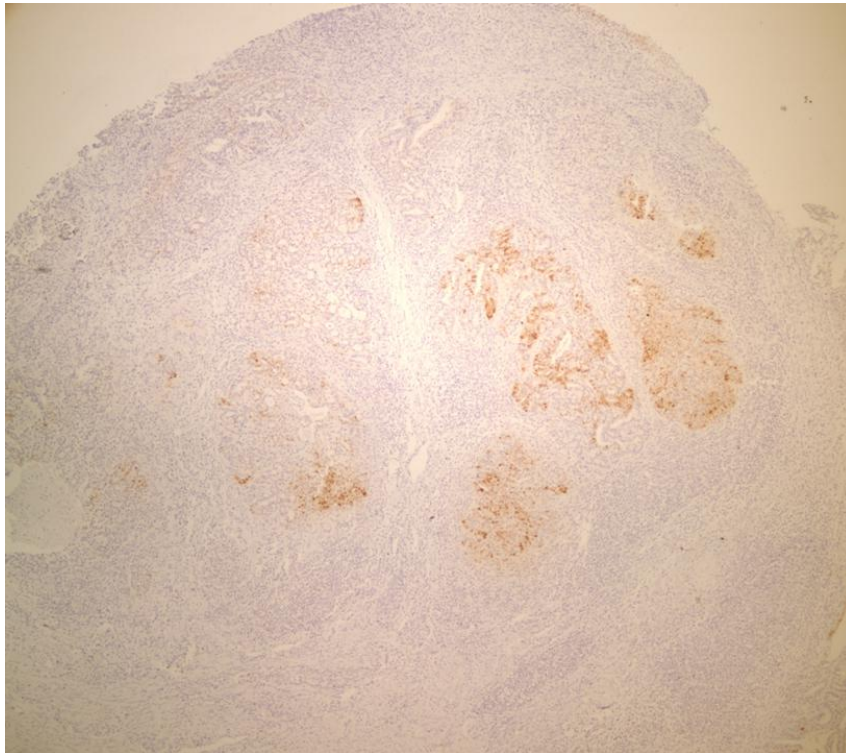


- Tedavi için ayırım gerekli
- Endometrial biyopsilerde radyolojik destek
- Histerektomilerde makroskopik değerlendirme
- HÜCRE TIPİNİ GÖZ ÖNÜNE AL
- Endometrioid tip için
 - CEA, VIM, ER/PR, p16, HPV DNA

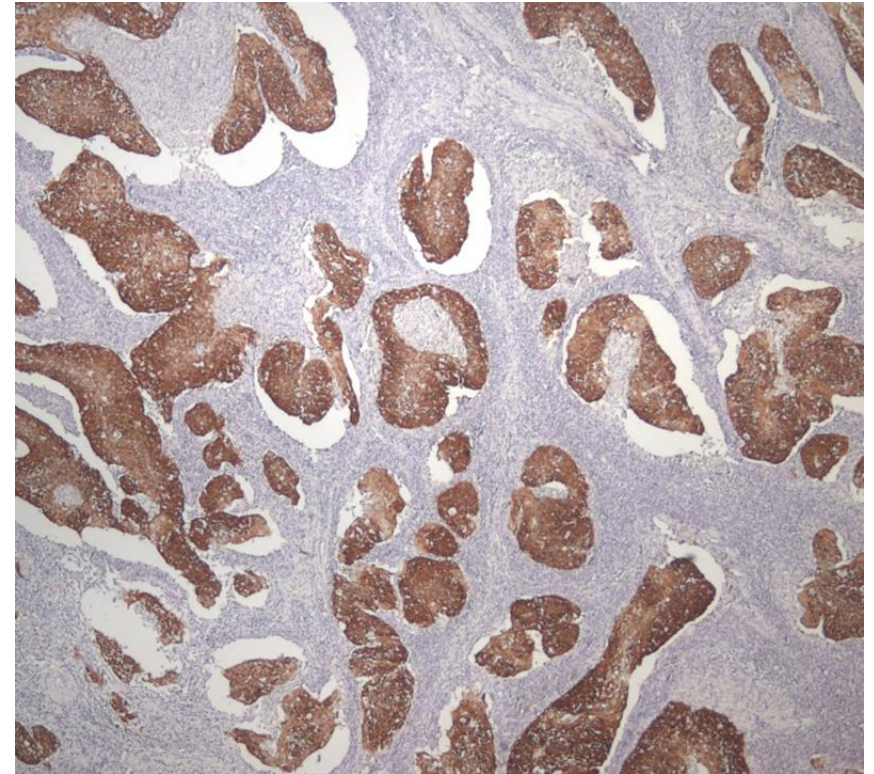
SERVİKAL KARSİNOM ENDOMETRIAL KARSİNOM

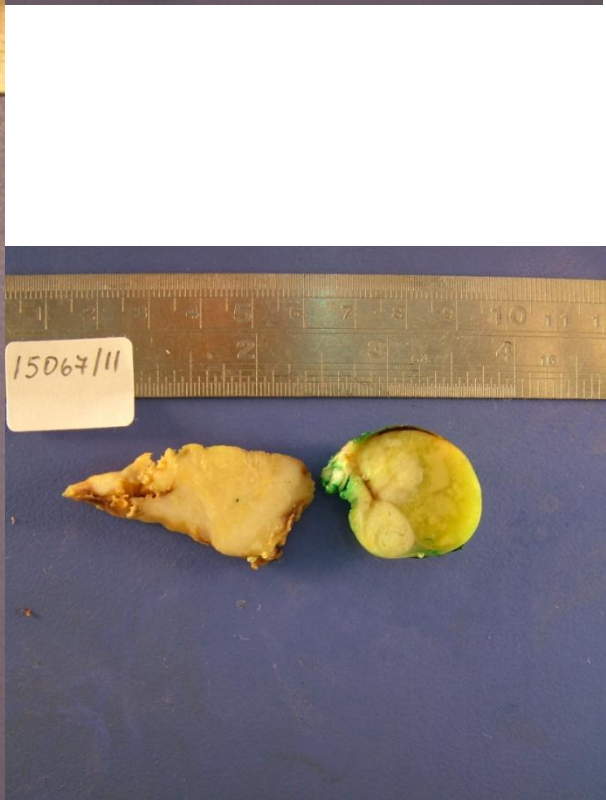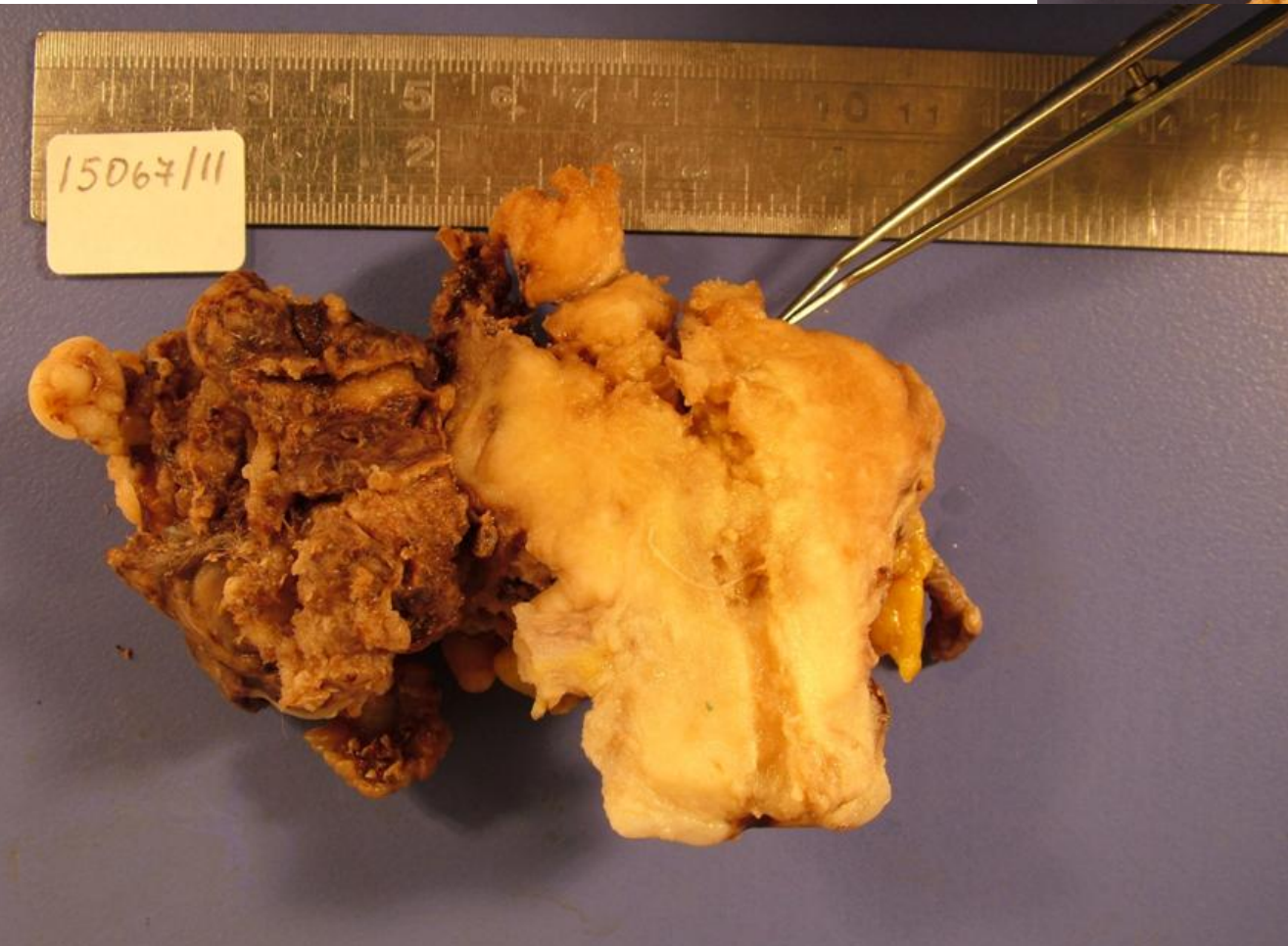
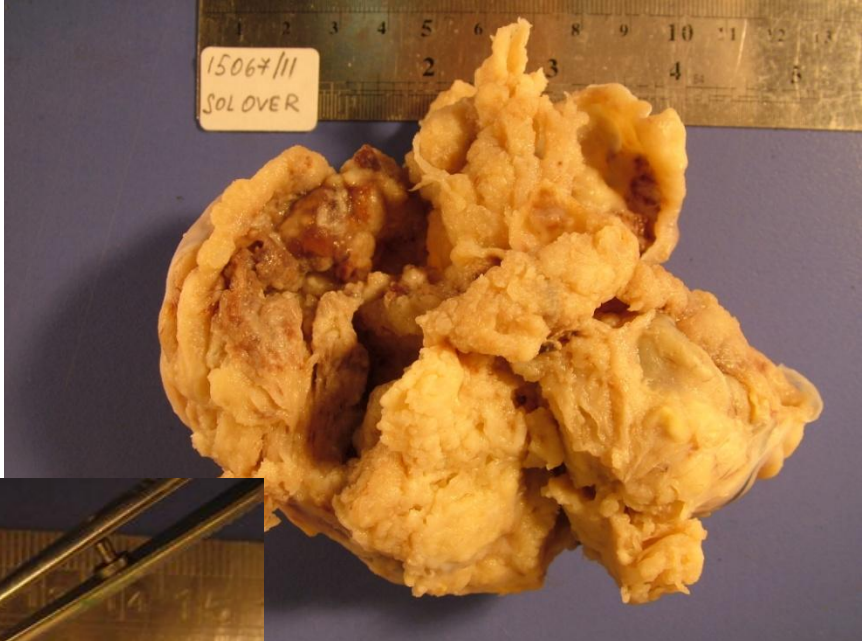


p16



p16





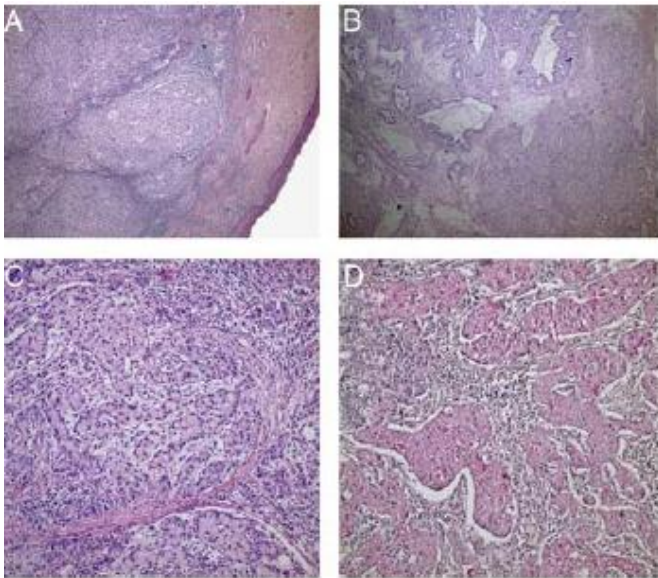
PRİMERİ BİLİNMEYEN TÜMÖRLER VE HPV

- HPV serviks kanseri için etyolojik etmen
 - Skuamoz hücreli Ca / Adeno Ca
- HPV DNA VARLIĞI
 - Endometrium / serviks / over ile serviks primerini
 - Serviksin uzak metastazlarını ayırmakta
- Birçok tümörde HPV DNA var
 - Endometrium adenokarsinomu vb.
- HPV DNA varlığı ön planda serviks CA için bir kanıt

Case Report

Primary Signet-ring Cell Carcinoma of the Cervix: Case Report and Review of the Literature

Serdar Balci, M.D., Arzu Saglam, M.D., and Alp Usubutun, M.D.



ENDOMETRİUMUN METASTATİK TÜMÖRLERİ

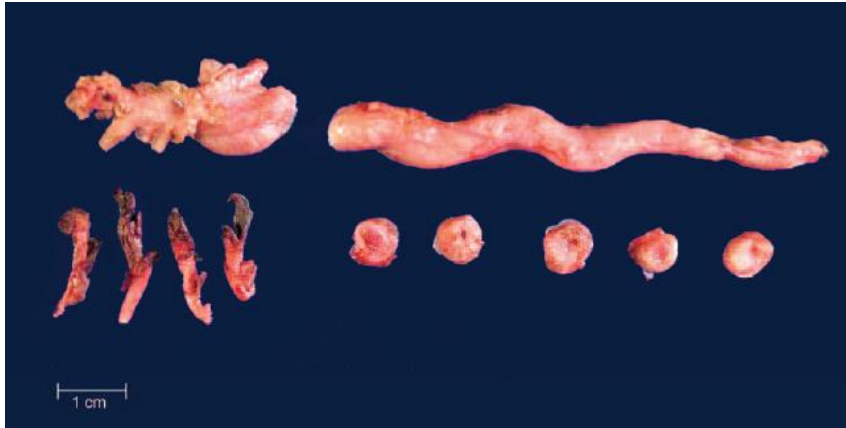
- Over ve endometriyumda tümör
 - Bağımsız gelişen senkron tümör
 - Birinden diğerine metastaz
- **Ayırıcı Tanı**
 - Morfoloji
 - Endometrioid morfoloji
 - Senkron tümör
 - Seröz / şeffaf morfoloji
 - Metastaz
- Ekstragenital bölge metastazları
 - En sık meme ve mide
 - Glandlara dokunmadan stromada infiltrasyon

PRİMERİ BİLİNMEYEN SERÖZ KARSİNOMLAR

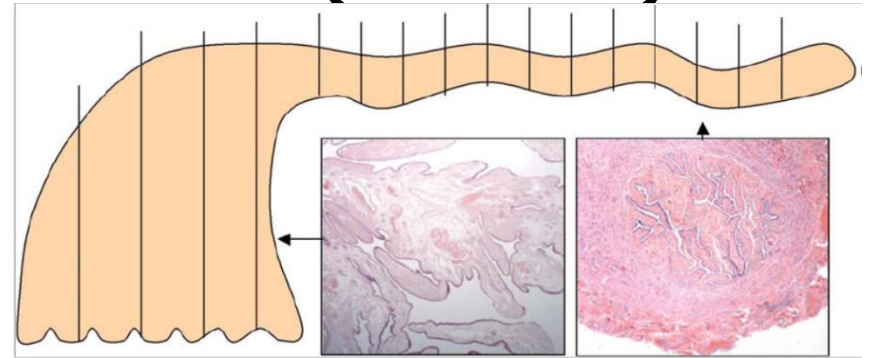
- Farklı bölgelerde seröz (papiller) karsinomlar
 - Baş boyun bölgesi metastazları vb
 - Bazı olgularda metastaz ilk bulgu
- Jinekolojik sistem ilk olarak akla gelmeli ve detaylı olarak değerlendirilmelidir.
- IHK p16 / WT-1 / p53 / ER / CA125

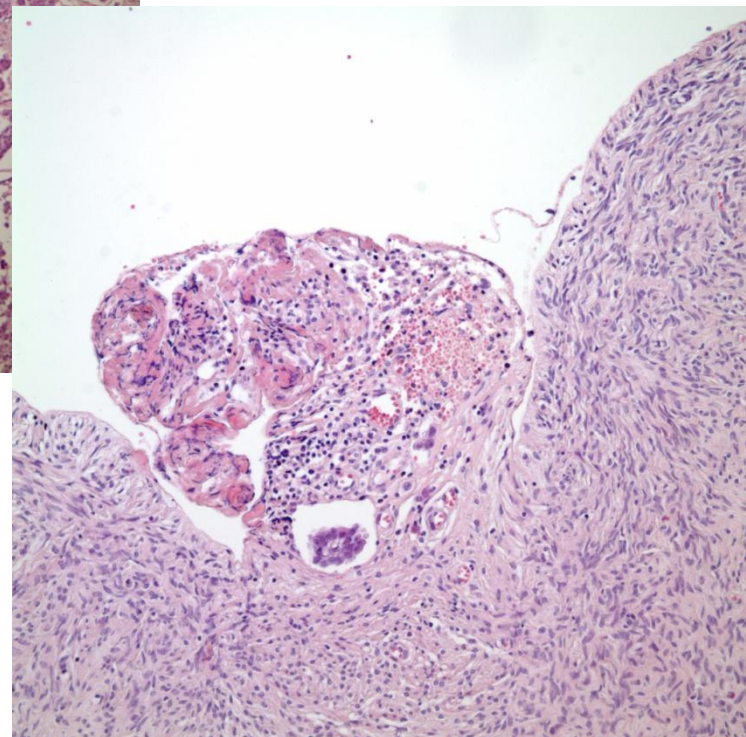
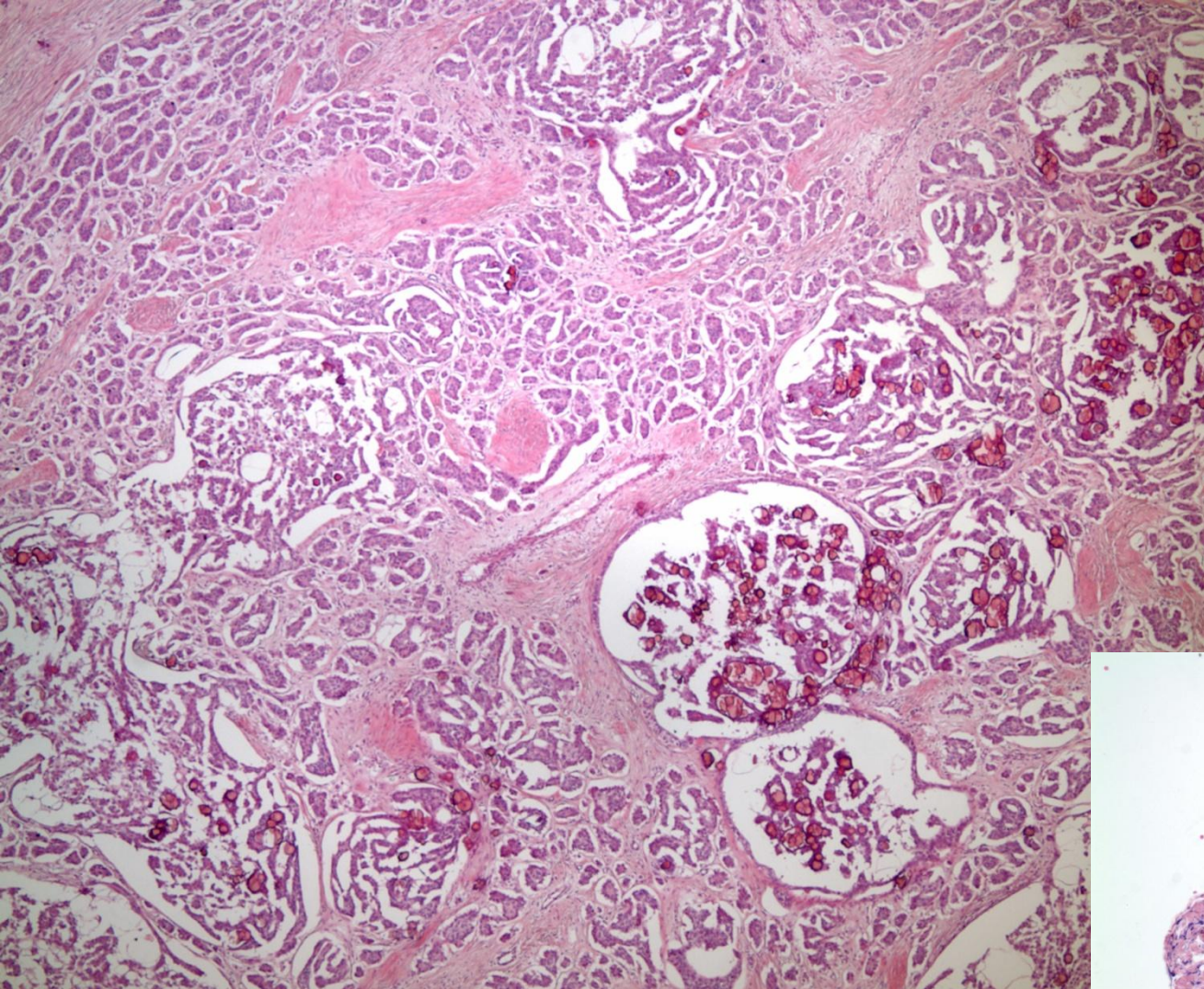
PRİMERİ BİLİNMEYEN SERÖZ KARSİNOMLAR

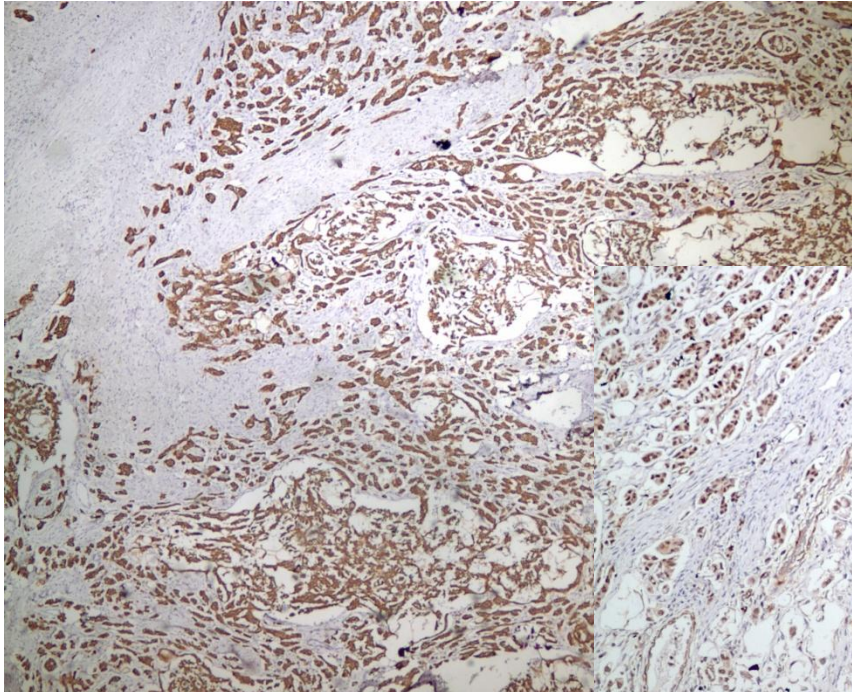
- Tuba ve endometrium detaylı incelenmeli
- Makroskopik tümör görülmeyen olguların tamamı örneklenmeli



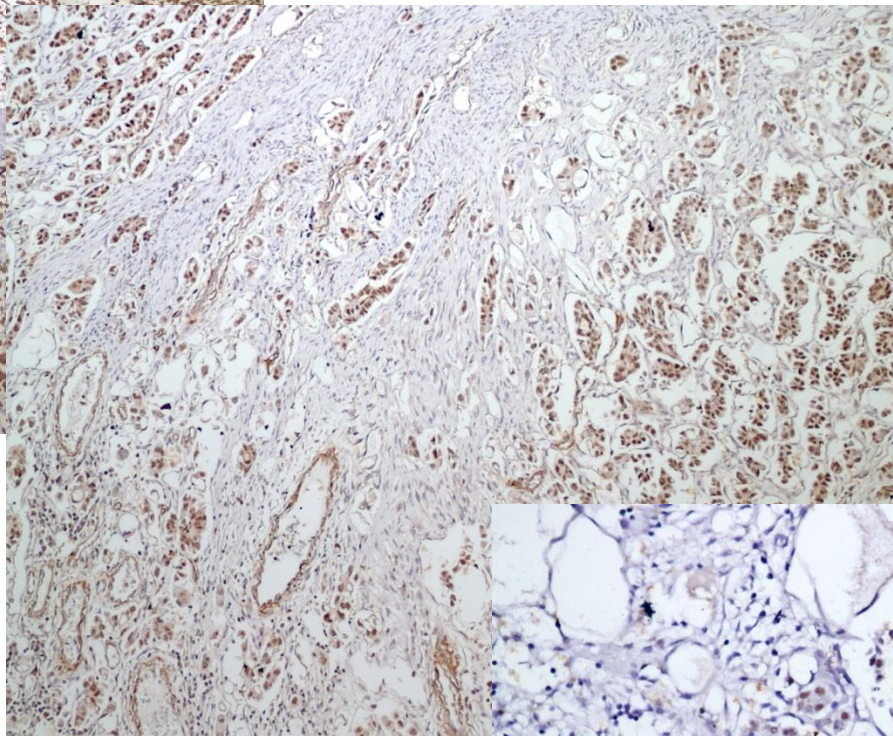
"Sectioning and Extensively Examining The Fimbriated End (SEE-FIM)"



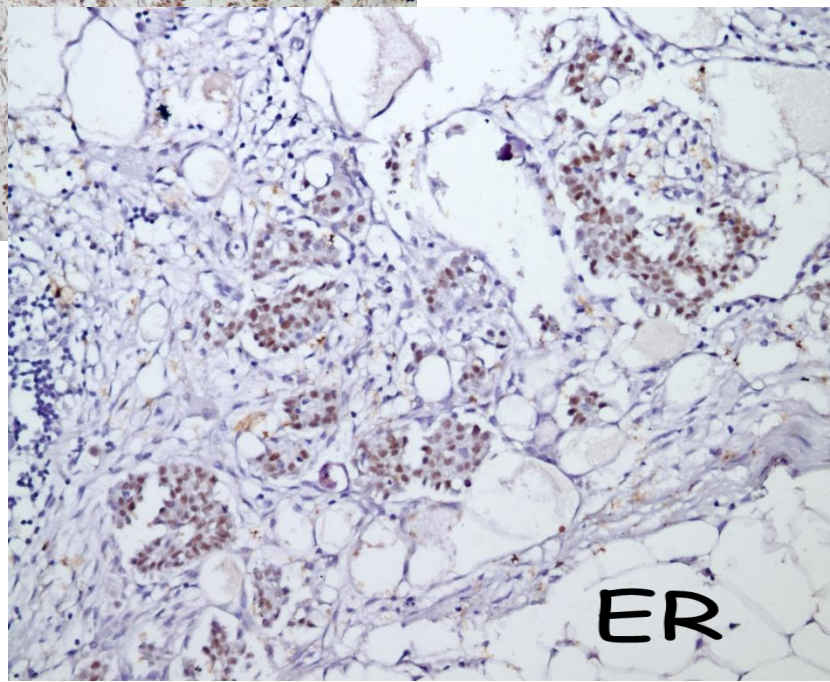




CK-7



WT-1



ER



**MUTLAKA METASTAZ OLASILIĐI
EKARTE EDİLMELİDİR !**